ISSN 0032-373X

Polski Przegląd Chirurgiczny

POLISH JOURNAL OF SURGERY

Reprint artykułu:

Stanowisko grupy ekspertów na temat aktualnej praktyki i perspektyw leczenia złożonych przetok okołoodbytniczych w przebiegu choroby Leśniowskiego-Crohna

TOMASZ BANASIEWICZ, PIOTR EDER, GRAŻYNA RYDZEWSKA, JAROSŁAW REGUŁA, AGNIESZKA DOBROWOLSKA, MAREK DURLIK, GRZEGORZ WALLNER

POL PRZEGL CHIR, 2019: 91 (1); DOI: 10.5604/01.3001.0013.0593

ORGAN TOWARZYSTWA CHIRURGÓW POLSKICH
OFFICIAL JOURNAL OF THE ASSOCIATION OF POLISH SURGEONS

Wydawca: Fundacja Polski Przegląd Chirurgiczny

Stanowisko grupy ekspertów na temat aktualnej praktyki i perspektyw leczenia złożonych przetok okołoodbytniczych w przebiegu choroby Leśniowskiego-Crohna

Statement of the expert group on the current practice and prospects for the treatment of complex perirectal fistulas in the course of Crohn's disease

Wkład autorów:
A – Projekt badań
B – Zbieranie danych
C – Analiza statystyczna
D – Interpretacja danych
E – Przygotowanie manuskryptu
F – Analiza literatury
G – Zbieranie funduszy

Tomasz Banasiewicz[1ADEF], Piotr Eder[2ADEF], Grażyna Rydzewska[3AEF], Jarosław Reguła[4AEF], Agnieszka Dobrowolska[5AEF], Marek Durlik[6AEF], Grzegorz Wallner[7AEF]

[1]Katedra i Klinika Chirurgii Ogólnej, Endokrynologicznej i Onkologii Gastroenterologicznej, Uniwersytet Medyczny w Poznaniu
[2]Katedra i Klinika Gastroenterologii, Dietetyki i Chorób Wewnętrznych, Uniwersytet Medyczny w Poznaniu
[3]Klinika Chorób Wewnętrznych i Gastroenterologii z Pododdziałem Leczenia Nieswoistych Chorób Zapalnych Jelit Centralnego Szpitala Klinicznego MSWiA w Warszawie. Wydział lekarski i Nauk o Zdrowiu, UJK, Kielce
[4]Klinika Gastroenterologii, Hepatologii i Onkologii Klinicznej Centrum Medycznego Kształcenia Podyplomowego, Centrum Onkologii – Instytut im. Marii Skłodowskiej-Curie w Warszawie
[5]Katedra i Klinika Gastroenterologii, Dietetyki i Chorób Wewnętrznych Uniwersytet Medyczny w Poznaniu
[6]Klinika Chirurgii Gastroenterologicznej i Transplantologii Centralnego Szpitala Klinicznego MSWiA w Warszawie
[7]II Klinika Chirurgii Ogólnej, Gastroenterologicznej i Nowotworów Układu Pokarmowego, Uniwersytet Medyczny w Lublinie

Historia artykułu: Otrzymano: 15.02.2019 Zaakceptowano: 24.02.2019 Opublikowano: 25.02.2019

STRESZCZENIE: Przetoki okołoodbytnicze w przebiegu choroby Leśniowskiego-Crohna (ChL-C) stanowią istotny problem w tej grupie chorych. Obserwuje się je u zdecydowanej większości pacjentów z zajęciem przez proces zapalny odbytnicy. Przetoki okołoodbytnicze w ChL-C stanowią duże wyzwanie diagnostyczne i terapeutyczne z uwagi na nasilone objawy kliniczne oraz gorsze rokowanie niż w przypadku przetok pochodzenia odkryptowego. Warunkiem wdrożenia skutecznego leczenia przetok okołoodbytniczych w przebiegu ChL-C jest prawidłowa diagnostyka, która określi anatomię przetok, obecność potencjalnych zwężeń i stanu zapalnego w obrębie przewodu pokarmowego. Leczenie przetok okołoodbytniczych jest trudne i wymaga ścisłej współpracy chirurga kolorektalnego z gastroenterologiem. Połączenie leczenia operacyjnego z farmakologicznym jest skuteczniejsze niż samo leczenie chirurgiczne, a także niż sama farmakoterapia. W leczeniu zachowawczym niewielkie znaczenie mają aminosalicylany czy steroidy, znajdują natomiast zastosowanie chemioterapeutyki, antybiotyki oraz tiopuryny. Największą skuteczność wykazują przeciwciała neutralizujące TNF-alfa, jak m.in. infliksymab (IFX), adalimumab (ADA) czy certolizumab (CER). Leczenie chirurgiczne może mieć charakter doraźny – w takich sytuacjach zalecane są zabiegi drenażowe, najczęściej z pozostawieniem luźnego setonu. Zabiegi planowe polegają na wycięciu przetok (przetoki proste) lub wykonaniu procedur bardziej złożonych, takich jak przemieszczenie płatów błony śluzowej czy podwiązanie międzyzwieraczowej części kanału przetoki. Działania chirurgiczne mogą być wspomagane techniką wideo (video-asssisted anal fistula treatmnet; VAAFT) czy zastosowaniem terapii podciśnieniowej. W skrajnych przypadkach konieczne może być wyłonienie stomii. W leczeniu przetok okołoodbytniczych stosowane są również kleje oraz tzw. zatyczki. Duże nadzieje wiąże się z wprowadzeniem do praktyki klinicznej komórek macierzystych, czyli podawaniem multipotencjalnych komórek linii niehematopoetycznej w okolicę przetok w celu indukcji zjawiska immunomodulacji i gojenia tkankowego.

SŁOWA KLUCZOWE: choroba Leśniowskiego-Crohna, przetoka okołoodbytnicza, leczenie chirurgiczne przetok, leczenie biologiczne, komórki macierzyste

ABSTRACT: Perirectal fistulas in the course of Crohn's disease (ChLC) constitute an important problem in this group of patients. They are observed in a vast majority of patients with involvement through colorectal inflammation. Perirectal fistulas in ChLC present a great diagnostic and therapeutic challenge due to the intensified clinical symptoms and worse prognosis than in the case of crypt originating fistulas. The condition for implementation of effective treatment of perirectal fistulas in the course of ChLC is correct diagnosis, defining the anatomy of fistulas, presence of potential stenoses and inflammation in the gastrointestinal tract. Treatment of these fistulas is difficult and requires close cooperation between the colorectal surgeon and the gastroenterologist. The combination of surgical and pharmacological treatment has higher efficacy compared to surgical treatment or pharmacotherapy alone. In conservative treatment, aminosalicylates and steroids are of minor importance, while chemotherapeutics, antibiotics and thiopurines find application in daily clinical practice. TNF-α neutralizing antibodies such as infliximab (IFX), adalimumab (ADA) or certolizumab (CER) prove to be the most effective. Surgical treatment may be provided as ad hoc; in this case drainage procedures are recommended, usually with leaving a loose seton. Planned procedures consist in the excision of fistulas (simple fistulas) or performing more complex procedures, such as advancement flaps or ligation of the intersphincteric fistula tract Surgical measures can be complemented by the use of video technology (video-assisted anal fistula treatment VAAFT) or vacuum therapy. In extreme cases, it may be necessary to create the stoma. Treatment of perirectal fistulas includes adhesives or so-called plugs. High hopes may be associated with the introduction of stem cells into clinical practice, which is the administration of non-hematopoietic multipotent cells to the fistulas to induce the phenomenon of immunomodulation and tissue healing.

KEYWORDS: Crohn's disease, perianal fistula, surgical treatment of fistulas, biological treatment, stem cells

Praca stanowi opis aktualnie stosowanych metod w leczeniu złożonych przetok okołoodbytniczych u pacjentów z chorobą Leśniowskiego-Crohna. Przygotowana została przez multidyscyplinarny zespół ekspertów, który na co dzień zajmuje się leczeniem przetok okołoodbytniczych.

WSTĘP

Mimo rozwoju diagnostyki i wprowadzania nowych terapii farmakologicznych i chirurgicznych choroba Leśniowskiego-Crohna (ChLC), zaliczana do nieswoistych chorób zapalnych jelit, wciąż stanowi duże wyzwanie w praktyce gastroenterologicznej oraz chirurgicznej. Zazwyczaj ma przebieg przewlekły, postępujący z okresami zaostrzeń i remisji, w wielu przypadkach wymaga hospitalizacji, z koniecznością stosowania intensywnej farmakoterapii i zabiegów chirurgicznych. Szczególny problem w przebiegu ChLC stanowią zmiany okołoodbytnicze, zwłaszcza przetoki, które występują u około połowy pacjentów [1]. Obserwuje się je u 12% pacjentów z izolowaną lokalizacją w obrębie jelita krętego, 15% z lokalizacją obejmującą jelito cienkie i jelito grube, 41% z lokalizacją w jelicie grubym z wyjątkiem odbytnicy i 92% z lokalizacją w jelicie grubym z zajęciem odbytnicy [1]. Przetoki okołoodbytnicze w ChLC stanowią duże wyzwanie diagnostyczne i terapeutyczne z uwagi na nasilone objawy kliniczne oraz gorsze rokowanie niż ma to miejsce w przypadku przetok pochodzenia odkryptowego. Wynika to z odmiennej etiologii i patofizjologii tych dwóch rodzajów przetok [2].

Przetoki odkryptowe powstają bowiem w wyniku zakażenia gruczołów odbytowych zlokalizowanych w zatokach odbytu, natomiast przetoki w ChLC powstają na skutek uszkodzenia bariery jelitowej i nabłonka w wyniku przewlekłego procesu zapalnego. Dochodzi wtedy do hamowania migracji fibroblastów do blaszki właściwej w miejscu uszkodzenia nabłonka oraz – pod wpływem cytokin i innych mediatorów reakcji zapalnej – do transformacji nabłonka jelitowego, początkowo w komórki przejściowe, a następnie miofibroblasty. Dodatkowo następują zmiany w macierzy pozakomórkowej [2]. Przetoki w ChLC często są rozgałęzione, z odcinkowymi zwężeniami oraz dodatkowymi otworami wewnętrznymi i zewnętrznymi. Prowadzi to często do zastoju treści ropnej i nawracających stanów zapalnych. Około 70% pacjentów z przetokami wymaga leczenia chirurgicznego i długoterminowej obserwacji. Diagnostyka i leczenie przetok okołoodbytniczych w przebiegu tej choroby są skomplikowane, a optymalne postępowanie wymaga multidyscyplinarnego podejścia gastroenterologów i chirurgów [3]. Ponieważ obraz kliniczny przetok jest złożony, obecnie stosowane metody diagnostyki i leczenia dają często niezadowalające wyniki [4]. Nie ma konsensusu w sprawie klasyfikacji przetok okołoodbytniczych w tej grupie chorych. Aktualne są oczywiście podziały przetok ze względu na ich anatomię, uwzględniające klasyfikację Parksa.

Klasyczny podział Parksa uzależnia typ przetoki od jej przebiegu w stosunku do zwieracza zewnętrznego odbytu i wyróżnia cztery jej typy:

- przetoka międzyzwieraczowa (intersphincteric fistula – B),
- przetoka przezzwieraczowa (transsphincteric fistula – C),
- przetoka nadzwieraczowa (suprasphincteric fistula – D),
- przetoka pozazwieraczowa (extrasphincteric fistula – E) [5].

Z praktycznego punktu widzenia w codziennej praktyce akceptowany jest podział na przetoki proste i złożone, ponieważ jest najprostszy i najlepiej implikuje bezpośrednie działania terapeutyczne [4].Według definicji Amerykańskiego Towarzystwa Chirurgów Okrężnicy i Odbytnicy (The Standards Committee for the American Society of Colon and Rectal Surgeons; ASCRS) przetoki proste to przetoki niskie międzyzwieraczowe lub niskie przezzwieraczowe, obejmujące mniej niż 30% zwieracza zewnętrznego, z pojedynczym ujściem wewnętrznym, bez zbiorników ropnych. Pozostałe przetoki to przetoki złożone – przebiegające powyżej linii grzebieniastej, z więcej niż jednym ujściem zewnętrznym, którym mogą towarzyszyć ropnie, zwężenia odbytnicy lub wciągnięcie przez proces chorobowy innych pobliskich narządów, np. pochwy czy pęcherza moczowego [6].

DIAGNOSTYKA

Warunkiem wdrożenia adekwatnego i najskuteczniejszego leczenia przetok okołoodbytniczych w przebiegu ChLC jest prawidłowa diagnostyka, która umożliwi odpowiedź na następujące – najważniejsze z praktycznego punktu widzenia – pytania.

1. Jaka jest anatomia przetoki/przetok – z uwzględnieniem lokalizacji ujścia zewnętrznego i wewnętrznego, oceny przebiegu kanału/kanałów i ewentualnej obecności zbiorników płynowych/ropnych?

2. Czy stwierdza się obecność przewężenia w przewodzie pokarmowym?

3. Czy stwierdza się obecność aktywnego zapalenia w przewodzie pokarmowym?

Uzyskanie odpowiedzi na te pytania możliwe jest dzięki: szczegółowemu badaniu przedmiotowemu, diagnostyce obrazowej i endoskopowej [7]. Badanie przedmiotowe powinno polegać na szczegółowej ocenie okolicy krocza z uwzględnieniem badania per rectum. W związku z tym, że badanie to może być dla pacjenta bolesne, zaleca się przeprowadzenie go w asyście anestezjologicznej (evaluation under anesthesia; EUA). Spośród badań radiologicznych preferowany jest rezonans magnetyczny miednicy mniejszej (magnetic resonance; MR) i/lub ultrasonografia transrektalna (transrectal ultrasonography; TRUS), które stanowią metody uzupełniające. Wybór konkretnego rodzaju diagnostyki obrazowej powinien zależeć od doświadczenia i możliwości ośrodka [7, 8]. Wartościowym badaniem uzupełniającym może być także usg okolicy pośladków. W każdym przypadku konieczna jest także ocena endoskopowa w kierunku obecności przewężeń, a także aktywnego zapalenia. Wynika to z faktu, że z patofizjologicznego punktu widzenia obecność głębokich owrzodzeń w jelicie, a także zaburzenia pasażu treści jelitowej wtórne do zwężenia, stanowią główny czynnik sprawczy powstania przetok okołoodbytnicznych w ChLC. Brak podjęcia leczenia tych czynników etiologicznych może być przyczyną nieskuteczności dalszej terapii. Ponadto w przypadku każdego zwężenia przewodu pokarmowego należy wykluczyć czynnik onkologiczny – pobrać materiał do badania histopatologicznego – bowiem długo-

trwały przebieg powikłanej postaci ChLC wiąże się ze zwiększonym ryzykiem rozwoju raka. Opisywane są także coraz liczniejsze przypadki nowotworów złośliwych w obrębie samego kanału przetoki – w tej sytuacji badaniem z wyboru pozostaje ocena radiologiczna z próbą pobrania materiału tkankowego do badania cytologicznego lub histopatologicznego [7-9].

LECZENIE – UWAGI OGÓLNE

Dobór odpowiedniej techniki leczenia uwarunkowany jest wieloma czynnikami. Z jednej strony zależy od stanu klinicznego, anatomii przetok i przebiegu naturalnego schorzenia, z drugiej zaś od doświadczenia ośrodka i dostępnych metod terapeutycznych. Porównanie wyników leczenia powikłanych przetok okołodbytniczych w przebiegu ChLC jest trudne, ponieważ wiąże się z dużą heterogennością w tej grupie chorych. Może ona wynikać zarówno z szeregu różnic technicznych w zakresie przeprowadzanych zabiegów operacyjnych, jak i braku jednoznacznych kryteriów oceny końcowych wyników terapii i różnie definiowanych pojęć jej „powodzenia" czy „skuteczności". Kluczowym warunkiem sukcesu terapeutycznego jest ścisła współpraca chirurga kolorektalnego, czy chirurga ogólnego z doświadczeniem w zakresie zabiegowego leczenia chorób kolorektalnych, z gastroenterologiem. Dotychczasowe badania pokazują jednoznacznie, że połączenie metod operacyjnych z optymalnym leczeniem farmakologicznym oraz wdrożeniem postępowania wielospecjalistycznego daje większe szanse na poprawę stanu klinicznego pacjenta niż samo leczenie chirurgiczne czy farmakoterapia bez równoległego postępowania zabiegowego [7-10].

Leczenie nieoperacyjne/zachowawcze

W przypadku większości przetok okołoodbytniczych konieczne jest łączenie leczenia zabiegowego z postępowaniem zachowawczym [7-9]. Wynika to głównie z faktu, że jednym z warunków skuteczności interwencji chirurgicznej jest brak aktywnego zapalenia w ścianie przewodu pokarmowego. Poza tym obecność powikłań okołoodbytniczych to rzadko izolowana manifestacja ChLC i zazwyczaj stanowi tylko jeden z elementów tej złożonej choroby, która powinna być leczona w sposób systemowy i kompleksowy. Możliwości terapii farmakologicznej są niestety stosunkowo ograniczone, a w przypadku pacjenta z przetokami okołoodbytniczymi strategia postępowania terapeutycznego powinna być indywidualizowana. Istotnym postępem w leczeniu zachowawczym ChLC z przetokami okołodobytniczymi było wprowadzenie na początku XXI w. leczenia biologicznego. Dlatego też – w pewnym uproszczeniu – leki stosowane w tym wskazaniu można podzielić na niebiologiczne i biologiczne.

Leki niebiologiczne

Nie udowodniono, aby aminosalicylany (np. mesalazyna) czy steroidy były przydatne w terapii postaci przetokowej ChLC. Co więcej, ta druga grupa leków może predysponować do rozwoju powikłań septycznych [11]. W codziennej praktyce klinicznej znajdują natomiast zastosowanie chemioterapeutyki, antybiotyki oraz tiopuryny. Spośród chemioterapeutyków i antybiotyków najpowszechniej stosowane są fluorochinolony (głównie ciprofloksacyna) oraz metronidazol. Niemniej jednak dane naukowe, potwierdzające ich rzeczywistą efektywność, nie są zbyt obszerne [7-9, 11, 12]. Wiadomo, że zmniejszają wyciek z przetok, zwłaszcza w przypadku istotnego zakażenia bakteryjnego, i mogą być przydatne jako terapia przygotowująca do interwencji zabiegowej u chorych z ropniami okołodobytnicznymi. Ich skuteczność jest jednak często ograniczona do czasu ich stosowania. Istotnym problemem pozostają także działania niepożądane, które wykluczają możliwość prowadzenia przewlekłego leczenia. Alternatywnym antybiotykiem o szerokim spektrum działania oraz dobrej tkankowej penetracji jest amoksycylina z kwasem klawulanowym [7-9]. Kolejnym – o szczególnie korzystnym spektrum działania i profilu farmakokinetycznym – dalbawancyna [13]. W wybranych przypadkach, po wykonaniu badania mikrobiologicznego treści z przetoki i ocenie antybiotykowrażliwości, można także wdrożyć terapię celowaną. Jednak biorąc pod uwagę dużą zmienność i złożoność flory bakteryjnej przetok okołoodbytniczych, postępowanie takie nie gwarantuje sukcesu terapeutycznego. Reasumując, antybiotykoterapia jest ważnym elementem uzupełniającym leczenia powikłanych, złożonych przetok okołoodbytnicznych w ChLC i nie powinna być jedyną formą ich leczenia.

Podstawową grupą leków, stosowaną w podtrzymaniu remisji ChLC, są preparaty z grupy tiopuryn, ewentualnie metotreksat (MTX) [7-9]. Są to leki o dobrej skuteczności klinicznej i wykazujące ważne z prognostycznego punktu widzenia działanie gojące błonę śluzową przewodu pokarmowego. Wadą ich jest długi czas potrzebny do osiągnięcia pełnej efektywności terapeutycznej (zazwyczaj od 8 do 12 tygodni od momentu rozpoczęcia terapii), a także możliwe działania niepożądane, które niekiedy uniemożliwiają kontynuację leczenia [7-9]. Nie dysponujemy żadnym dobrej jakości, prospektywnymi, wieloośrodkowymi badaniami nad skutecznością wyżej wymienionych leków w gojeniu przetok okołoodbytnicznych. W jednej z metaanaliz wykazano co prawda, że odsetek odpowiedzi klinicznych w przypadkach przetok okołoodbytniczych w przebiegu ChLC leczonych tiopurynami lub metotreksatem był istotnie większy niż w przypadkach stosowania placebo (54% vs 21%). Niemniej jednak dane te powinny być interpretowane ostrożnie, ponieważ w różnych analizowanych badaniach definicje gojenia się zmian okołoodbytniczych są różne [14]. Biorąc więc pod uwagę, że dysponujemy innymi, bardziej skutecznymi możliwościami farmakoterapii, stosowanie tiopuryn czy MTX w monoterapii powinno być ograniczone do pacjentów z łagodnym nasileniem objawów w przebiegu przetokowej postaci ChLC [7-9, 11]. Leki te stanowią natomiast istotne uzupełnienie terapii biologicznej, która dedykowana jest pacjentom objawowym, ze złożonymi przetokami okołoodbytnicznymi [11].

Leki biologiczne

Przeciwciała anty-TNF-alfa

Najwięcej dowodów na skuteczność w leczeniu zachowawczym przetok okołoodbytnicznych w ChLC dotyczy przeciwciał neutralizujących czynnik martwicy nowotworów alfa (tumor necrosis alpha; TNF). Do grupy tej zaliczamy leki, takie jak: infliksymab (IFX), adalimumab (ADA), certolizumab (CER) [15]. Dotychczas przeprowadzono dwa prospektywne badania kliniczne, które oceniały skuteczność IFX w terapii przetok okołoodbytniczych w przebiegu ChLC [16, 17]. W obu wykazano istotną przewagę IFX nad placebo w gojeniu przetok, chociaż warto podkreślić, że pierwszorzędowe i drugorzędowe punkty końcowe badań nie zakładały wykonania kontrolnej oceny w obrazowaniu MR. W rzeczywistości odsetki prawdziwie wygojonych kanałów przetok okołoodbytnicznych

były najprawdopodobniej mniejsze, co potwierdzają wykonywane w późniejszym czasie analizy na mniejszych grupach pacjentów [18]. Natomiast w odniesieniu do terapii z wykorzystaniem ADA czy CER dysponujemy subanalizami badań klinicznych, które pokazują dobrą przydatność kliniczną tych leków w gojeniu przetok okołoodbytniczych w ChLC, także tych przeciwciał anty-TNF-alfa [19, 20]. Pomimo braku ocen typu head-to-head, porównujących skuteczność poszczególnych leków z tej grupy, aktualne zalecenia ECCO (European Crohn's and Colitis Organisation) oraz ACG (American College of Gastroenterology) wskazują na IFX jako lek biologiczny pierwszego wyboru [7, 8].

Wynika to głównie z ewidencji największej liczby dobrej jakości danych naukowych, które wskazują na korzyści stosowania IFX. Nie bez znaczenia wydaje się być także korzystny profil farmakokinetyczny IFX, który podawany jest dożylnie (w przeciwieństwie do ADA i CER) i wykazuje najszybszy efekt terapeutyczny. Dodatkowo, wyniki badania SONIC (Study of Biologic and Immunomodulator Naive Patients in Crohn's Disease) pokazały, że terapia typu combo (IFX + tiopuryna) jest bardziej efektywna niż monoterapia z zastosowaniem IFX lub tiopuryny [21]. Mimo że samo badanie nie dotyczyło tylko postaci przetokowej ChLC, u pacjentów z przetokami okołoodbytniczymi – jeśli tylko istnieje taka możliwość – powszechnie akceptuje się zasadę stosowania leczenia łączonego.

Kolejnym wątkiem wartym omówienia w odniesieniu do terapii anty-TNF-alfa jest kwestia optymalizacji leczenia poprzez monitorowanie farmakokinetyczne. Początkowo w większości prowadzonych badań nad przydatnością tej grupy farmaceutyków stosowano sztywne schematy dawkowania. Obecnie wiadomo, że efektywność leków anty-TNF-alfa w znacznej mierze zależy od rzeczywistego ich stężenia we krwi [22]. Dlatego pomiary stężenia IFX (względnie ADA) z ewentualną oceną obecności tzw. przeciwciał neutralizujących lek, mogących być przyczyną wtórnej utraty skuteczności, są coraz powszechniej wykorzystywane do indywidualizacji terapii.

Badania ostatnich lat sugerują, że w przypadku przetokowej postaci ChLC wyższe stężenia typu trough levels (są to stężenia rejestrowane tuż przed podaniem kolejnej dawki leku anty-TNF-alfa) wiążą się z istotnie wyższą skutecznością terapii [11]. W jednej z najlepiej pod względem metodologicznym przeprowadzonych analiz wykazano, że wartości te powinny przekraczać 10 μg/ml w odróżnieniu od postaci luminalnej ChLC (bez obecności powikłań w postaci zwężeń czy zmian okołoodbytniczych, typ B1 wg Klasyfikacji Montrealskiej), gdzie za właściwe uznaje się stężenia >3 μg/ml [11, 23, 24]. Informacje te mają ważne implikacje praktyczne, ponieważ wskazują, że dla uzyskania efektu gojenia się przetok istnieje konieczność dawkowania IFX, które przekracza 5 mg/kg masy ciała. Wskazane są jednak dalsze prospektywne badania w tym obszarze.

Aby chory mógł odnieść korzyści z połączenia leczenia chirurgicznego z terapią anty-TNF-alfa, należy wdrażać obie metody terapeutyczne w odpowiedniej kolejności. W pierwszym etapie konieczne jest opanowanie stanu septycznego, zdrenowanie wszystkich zbiorników ropnych, by móc w kolejnym etapie zastosować leki biologiczne, jednocześnie bez zaniechania dalszych faz postępowania zabiegowego [7-9, 11]. W związku z dobrymi wynikami badań nad zastosowaniem leków anty-TNF-alfa w leczeniu przetok okołoodbytniczych w ChLC, prowadzone są także próby zastosowania tych przeciwciał miejscowo w formie iniekcji w okolicę zmienionych chorobowo tkanek [25]. Jak dotąd rezultaty tych badań niestety nie są zachęcające, a istotnym problemem pozostaje brak standaryzacji miejscowej aplikacji leku [11]. Przydatność innych leków biologicznych w leczeniu przetok w ChLC jest obecnie przedmiotem dalszych badań.

Leczenie chirurgiczne

Wycięcie przetoki

Wycięcie ograniczone jest w zasadzie do przypadków przetok prostych, bez współistniejącego stanu zapalnego, gdy w przebiegu przetoki nie stwierdza się cech ropnia. U chorych z długotrwałym leczeniem jelitowej lub okołoodbytniczej postaci ChLC zabieg wycięcia przetoki powinien być przeprowadzony w okresie uzyskania remisji albo, jeśli jest stosowane leczenie biologiczne, pomiędzy kolejnymi cyklami [7]. Wycięcie przetoki może być również proponowane w wybranych przypadkach przetok złożonych, po ich odpowiednim przygotowaniu. Należy jednak wziąć pod uwagę duży odsetek potencjalnych niepowodzeń, jak również znaczące ryzyko zaburzeń czynnościowych, przede wszystkim w postaci lekkiego lub umiarkowanego nietrzymania stolca, które występują u około 40% chorych poddanych tego typu zabiegom [26, 27]. Zabiegi wycięcia przetoki w grupie pacjentów z ChLC powinny być wykonywane po wyjątkowo starannej ocenie zarówno sytuacji anatomicznej, jak i możliwości technicznych, ponieważ w grupie tych pacjentów zauważamy mniejszą efektywność leczenia chirurgicznego, większą rozległość zmian zapalnych i często osłabioną funkcję zwieraczy [28]. Według rekomendacji francuskich – w przypadku gdy przetoki okołoodbytnicze mają charakter złożony – nie zaleca się wycinania ich ze względu na wspomniane wyżej bardzo wysokie ryzyko nietrzymania stolca [29].

Zabiegi naprawcze przetok

Zastosowanie przemieszczonych płatów błony śluzowej odbytnicy (advancement endorectal flaps) charakteryzuje się generalnie dość dobrymi wynikami (odsetek wyleczeń do 60–70%), ale wiąże się ze znacząco wyższym odsetkiem powikłań w porównaniu z setonami [30, 31]. Ich stosowanie u pacjentów z ChLC jest możliwe, aczkolwiek szanse na uzyskanie wyleczenia w tej grupie chorych są znacznie mniejsze, ryzyko nawrotów sięga 50% i więcej, przy czym w leczeniu nawrotów często konieczne jest wyłonienie stomii czasowej lub nawet stomii końcowej [32].

Operacja z podwiązaniem międzyzwieraczowej części kanału przetoki (Ligation of Intersphincteric Fistula Tract; LIFT) polega na wypreparowaniu i podwiązaniu kanału przetoki w obrębie zwieraczy, wycięciu jego części zewnętrznej i opracowaniu ujścia wewnętrznego (przy czym istnieją różne modyfikacje techniczne tej metody).

Metoda ta – w wybranych przypadkach – może być stosowana u pacjentów z ChLC, jednakże nie ma jednoznacznych wyników badań dotyczących jej skuteczności, zwłaszcza w ocenie odsetka powikłań czy wyników odległych [33-36].

Opisane powyżej procedury, choć dopuszczalne w grupie chorych z ChLC, powinny być stosowane wyłącznie w wybranych przypadkach, po indywidulanej ocenie chorego, jedynie w wyspecjalizowanych ośrodkach. Pacjent musi mieć pełną świadomość potencjal-

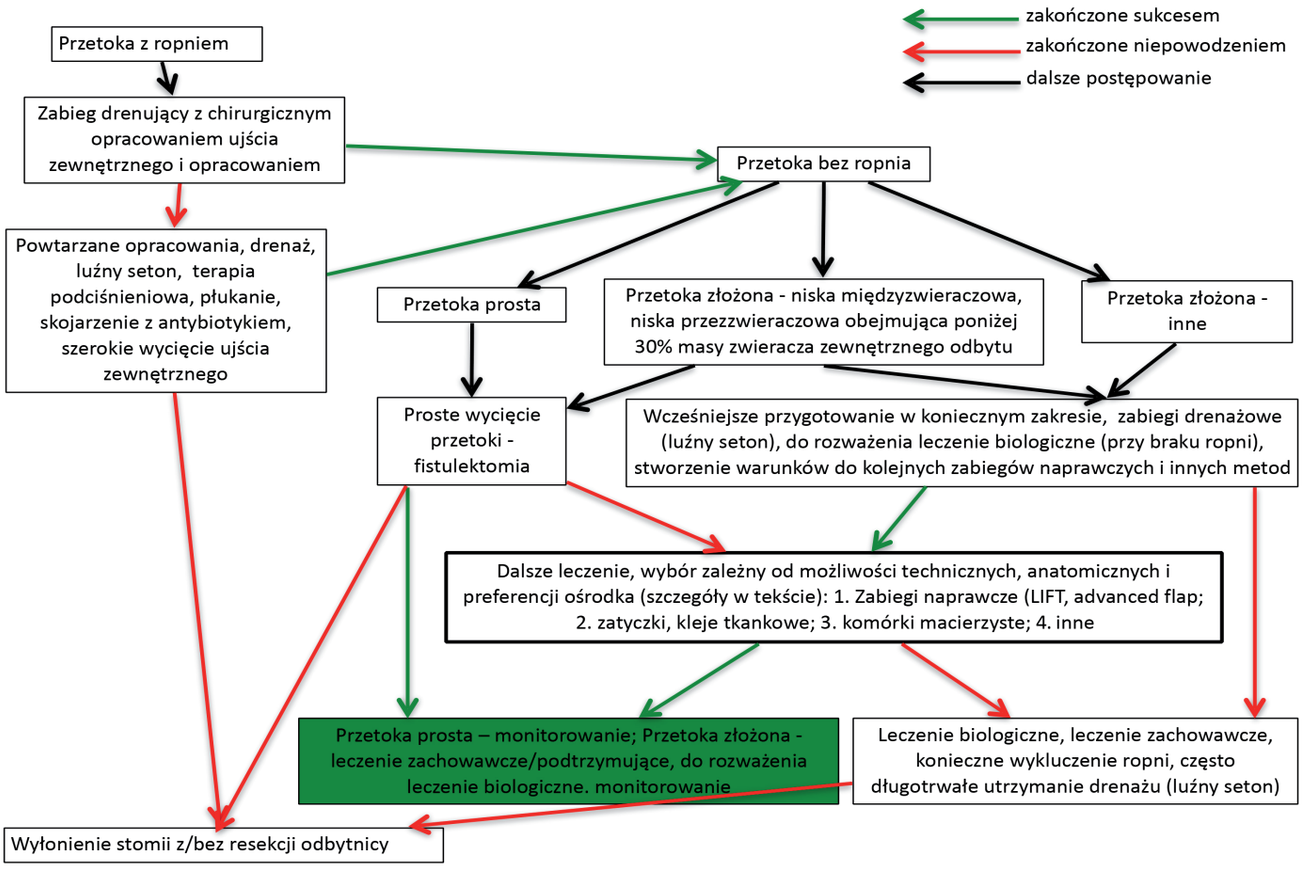

Ryc. 1. Schemat możliwych wariantów terapeutycznych uwzględniający leczenie chirurgiczne przetok okołoodbytniczych u chorych z ChLC.

nych zdarzeń niepożądanych i powikłań. Często chorzy do tego typu zabiegów wymagają przygotowania poprzez zastosowanie wcześniejszego drenażu przetoki. Ważna jest ścisła współpraca chirurga z gastroenterologiem w zakresie stosowanego leczenia zachowawczego, zwłaszcza leczenia biologicznego.

Zabiegi drenażowe

Zgodnie z wytycznymi dotyczącymi optymalizacji postępowania w przypadku przetok okołoodbytniczych w przebiegu ChLC jako preferowaną technikę w leczeniu przetok złożonych zalecane jest umieszczanie setonów, jako tzw. leczenie pomostowe (do dalszych etapów leczenia chirurgicznego) czy też, coraz częściej, jako element leczenia kompleksowego (w połączeniu z leczeniem biologicznym lub podawaniem, np. komórek macierzystych) bez zabiegów chirurgicznych wycięcia czy podwiązania przetoki [37].

Obecność ropnia w przebiegu przetoki lub jej pobliżu wymaga wcześniejszego przygotowania przetoki drenażem (luźny seton). W przypadku przetok prostych ze współwystępującymi nasilonymi objawami klinicznymi zaleca się wcześniejsze przygotowanie pacjenta do dalszych etapów leczenia przez zastosowanie metronidazolu, antybiotykoterapii (najczęściej ciprofoksacyną) oraz wykonanie zabiegu drenażowego (luźny seton) [7]. Czas utrzymania drenażu z zastosowaniem luźnego setonu nie jest jednoznacznie określony i zależy od stanu klinicznego, akceptacji chorego oraz dalszego planu terapeutycznego. Zależnie od możliwości technicznych i doświadczenia ośrodka postępowanie w przypadku przetok złożonych powinno każdorazowo obejmować precyzyjną diagnostykę obrazową z zastosowaniem MRI lub usg transrektalnego [7].

Stosowane w tej grupie chorych techniki drenażowe pozwalają na ograniczenie stanu zapalnego, zmniejszenie ropni, prowadzą także do szybkiego ustąpienia objawów klinicznych i ograniczenia progresji choroby. Należy podkreślić, iż szczególnie u chorych z ChLC tzw. seton tnący (zawiązany pod napięciem) nie powinien być stosowany. Zalecane są tylko działania z zastosowaniem tzw. setonu luźnego, którego zadaniem jest niedopuszczenie do przedwczesnego zamknięcia ujścia zewnętrznego i skuteczne odprowadzanie treści ropnej [3, 7].

Często luźny seton drenujący jest umieszczany w kanale/kanałach przetoki złożonej już podczas wstępnej oceny, jako pierwszy krok do oczyszczania kanału przetoki i prewencji tworzenia się kolejnych ropni [38, 39]. Jako setonu można użyć wielu materiałów, np. nici chirurgicznych (niewchłanialnych, odpowiedniej grubości). Użycie nici monofilamentowej, czyli tzw. żyłki, zwłaszcza o dużej grubości może dawać choremu nieprzyjemne wrażenia kłucia i powodować dyskomfort. Użycie miękkiej nitki, tzw. plecionki, prowadzi z kolei do jej szybkiego zanieczyszczenia i pokrycia setonu biofilmem bakteryjnym.

Dobrym rozwiązaniem jest więc wprowadzania miękkich materiałów silikonowych jak na przykład bardzo cienkie dreny. Szczególnie przydatne wydają się być elastyczne pętle (odciągi) naczyniowe, które są łatwe do wprowadzenia, mają odpowiednią grubość i są dobrze tolerowane przez chorych. Pętle takie można zawiązać, można też zszyć końce cienką nitką niewchłanialną [40]. Istnieją

również gotowe silikonowe setony z systemem prostego łączenia ich końców, jednak ich wadą jest stosunkowo wysoka cena. Technika zakładania luźnego setonu używana jest często jako krótkotrwała (kilka tygodni-miesięcy) terapia pomostowa do bardziej złożonych technik naprawczych. Jest to również dopuszczalna długotrwała terapia złożonych przetok odbytu. W przypadku pacjentów z wieloma nieudanymi naprawami lub trudnymi w leczeniu przetokami złożonymi lub chorych, którzy po prostu nie chcą poddać się dalszej interwencji chirurgicznej, dobrze skonstruowany zestaw drenujący może być przetrzymywany w przetoce przez lata, ograniczając objawy związane z przetoką i zapobiegając nawracającym zakażeniom. Zabiegi drenażowe z oczyszczeniem ropnia i prewencja jego nawrotów są niezwykle cenne w grupie chorych otrzymujących leczenie biologiczne. Pozwalają na szybką, mało inwazyjną i bezpieczną dla aparatu zwieraczowego eliminację ropnia i kontynuację leczenia biologicznego. Działanie takie można uzupełnić przez podanie jednorazowej dawki długodziałającego antybiotyku, co pozwala na skrócenie czasu hospitalizacji i daje dobry efekt kliniczny [41]. Na rycinie 1 przedstawiono schematycznie możliwe warianty terapeutyczne uwzględniające leczenie chirurgiczne przetok okołoodbytniczych u chorych z ChLC.

Terapia podciśnieniowa w leczeniu przetok

W lokalizacji okołoodbytniczej forma terapii podciśnieniowej, popularna w leczeniu innych ran i zaburzeń gojenia, stosowana jest stosunkowo rzadko, co wynikać może z trudności z uszczelnieniem klasycznego opatrunku podciśnieniowego. Może ona jednak stanowić cenne uzupełnienie metod drenażowych, zwłaszcza w przypadku dużych, wysokich (miedniczych) ropni, w których nie uzyskuje się oczyszczenia po założeniu setonu. Terapia podciśnieniowa pozwala na ciągły i skuteczny drenaż ran oraz redukcję stanu zapalnego [42]. Podciśnienie w naciętym zewnętrznym otworze i kanale przetoki zapewnia dobre warunki do zamknięcia kanału i rozwoju tkanki ziarninowej, szczególnie przy szerokich wycięciach ujść zewnętrznych [43]. Cenną modyfikacją tej metody, umożliwiającą jej proste stosowanie i łatwe uszczelnienie jest tzw. endovac, czyli system, w którym gąbka lub inny element powodujący równomierny rozkład ciśnień, np. opatrunek siatkowy, założony jest na koniec drenu podłączonego do urządzenie podciśnieniowego. Dren wprowadzany jest bezpośrednio do kanału przetoki i uszczelniany, np. pastą stomijną.

Leczenie przetok wspomagane techniką wideo (video-asssisted anal fistula treatmnet; VAAFT)

Zaletą wspomaganego wideo zabiegu oczyszczania przetoki odbytu jest dokładne usunięcie z jej kanału tkanki martwiczej i zakażonej ziarniny pod kontrolą wzroku, z możliwością identyfikacji dodatkowych kanałów i zamknięcia ujścia wewnętrznego za pomocą dedykowanego urządzenia do zszywania. Rząd zszywek jest wzmocniony syntetycznym klejem, który jest wprowadzany przez zewnętrzny otwór. Ograniczeniem tej metody są jej wysokie koszty oraz wciąż nie do końca określona taktyka doboru chorych kwalifikowanych do zabiegu i jego skuteczności [44]. W nielicznych pracach u chorych z ChLC wykazano obiecujące wyniki przy łączeniu VAAFT z użyciem techniki przesunięcia płata (odsetek wyleczeń powyżej 80%)[45]. Dostępne są również publikacje wskazujące na wysoką efektywność tej techniki w postępowaniu w przypadku objawowych przetok z cechami zakażenia, gdzie uzyskiwano szybkie ustępowanie objawów. W badaniu tym jednak VAAFT odgrywało rolę wspomagania technik drenażowych, po procedurze rewizji oczyszczenia kanału przetoki każdorazowo zakładano seton [46].

Endoskopowe poszerzanie zwężeń

W leczeniu przetok okołoodbytniczych istotna jest kompleksowa ocena czynników mogących przyczyniać się do problemów z ich leczeniem lub zwiększać ryzyko nawrotów. Jednym z bardzo istotnych elementów leczenia złożonych przetok okołoodbytniczych, nadzwieraczowych jest ocena dystalnego odcinka odbytnicy i kanału odbytu celem wykluczenia ich zwężeń. Obecność zwężeń utrudnia opróżnianie odbytnicy, zwiększa ciśnienie w jej obrębie i może zarówno nasilać objawy przetoki, jak również utrudniać jej zamknięcie. Endoskopowe poszerzanie zwężeń u pacjentów z ChLC jest akceptowaną, a nawet rekomendowaną obecnie procedurą dla pacjentów ze zmianami zlokalizowanymi w końcowym odcinku jelita krętego. Pozwala uzyskać dość dobre wyniki i długie okresy wolne od interwencji chirurgicznej u ponad 50% chorych [47, 48]. Obecne są doniesienia, iż poszerzanie zwężeń kanału odbytu może być efektywne i wykonywane przy pomocy prostych rozszerzaczy, np. typu bougie. Procedura taka jest relatywnie bezpieczna, poprawia stan kliniczny pacjentów z ChLC i może być bezpiecznie powtarzana [49].

Wyłonienie stomii

Mimo coraz lepszych wyników leczenia przetok okołoodbytniczych w przebiegu ChLC u części pacjentów na pewnym etapie leczenia nadal może być konieczne wyłonienie stomii. Do najczęstszych wskazań należą:

- nawracające aktywne przetoki z dużym nasileniem zmian zapalnych/ropnych, niepodatne na leczenie, w tym na leczenie chirurgiczne;
- znacznego stopnia deficyt czynnościowy aparatu zwieraczowego spowodowany bądź bezpośrednio przetokami i stanami zapalnymi, bądź wcześniejszymi zabiegami;
- współwystępujące przetoki pochwowe i pęcherzowe;
- nawracające stany ropne w obrębie miednicy i jamy brzusznej u chorych, u których wskazane jest leczenie biologiczne;
- zmiany nowotworowe lub dysplazja dużego stopnia.

W powyższych sytuacjach należy rozważyć wyłonienie stomii czasowej lub końcowej. W sytuacji, gdy możliwe jest wyleczenie zmian zapalnych i zakażenia w obrębie przetok i tkanek okołoodbytniczych, stomia pętlowa (czasowa) może stanowić dobre rozwiązanie poprawiające komfort chorego, przede wszystkim jednak zwiększające szanse na wyleczenie. Oczywiście w niektórych sytuacjach, na przykład przy stwierdzeniu zmian nowotworowych, konieczna jest tylko resekcja z wyłonieniem stomii końcowej. Zakres resekcji zależy od charakteru schorzenia, przede wszystkim od stopnia zaawansowania nowotworu, lokalizacji zmian zapalnych i ich rozległości [50]. Należy jednak podkreślić, iż usunięcie odbytnicy z wyłonieniem stomii końcowej nie daje gwarancji ustąpienia i eliminacji zmian zapalnych okolicy krocza. W tej grupie chorych obserwuje się znaczne zaburzenia gojenia, nawracające ropnie miednicy i tkanek miękkich krocza, brak zrostu. U kobiet dochodzić może do powstania przetok ropnych z miednicy do po-

chwy, których leczenie może być bardzo utrudnione. Wszystko to powoduje konieczność dużej rozwagi przy podejmowaniu decyzji dotyczących zakresu zabiegu resekcyjnego.

Leczenie alternatywne

Zatyczki (korki) do przetok (fistula plug)

Technika obejmuje oczyszczenie przewodu przetoki, a następnie umieszczenie zatyczki bioprotetycznej w przewodzie. Początkowe wyniki stosowania tej metody były bardzo obiecujące, jednak kolejne badania nie potwierdziły początkowych doniesień. Większość badań z dłuższym okresem obserwacji wykazała, że jej skuteczność wynosi poniżej 50% (czasem nawet 24%) [51-54]. W podsumowaniu 12 badań dotyczących stosowania zatyczek stwierdzono, iż procedura ta jest bezpieczna, obarczona niskim ryzykiem powikłań, w tym nietrzymania stolca, a jej wyniki uzasadniają jej stosowanie. Trudności w jednoznacznej interpretacji badań spowodowane są małymi liczbami i heterogennymi grupami pacjentów, a także faktem, że do leczenia byli kwalifikowani chorzy z różnymi typami przetok i odmiennie przygotowani do zabiegu (np. oczyszczenie przetoki bezpośrednio przed zabiegiem, długotrwałe utrzymanie luźnego drenażu) [55]. Istnieją również dane, które przemawiają przeciwko powtórnemu umieszczeniu zatyczki po niepowodzeniu pierwszej próby. Szansa na wyleczenie jest w takim przypadku bardzo mała, istnieje ponadto ryzyko nasilenia stanu zapalnego czy tworzenia się kolejnych ropni [56].

Kleje i wypełniacze

Leczenie przetok odbytu za pomocą wstrzyknięcia kleju fibrynowego stosowano początkowo z uwagi na prostotę tej techniki. Metoda polega na oczyszczeniu kanału przetoki i/lub zamykaniu ujścia wewnętrznego przetoki oraz wypełnieniu przewodu przetoki klejem [57]. W trwającej ponad rok ocenie pełne wyleczenie przetoki obserwowano jedynie u 14% pacjentów [58]. Zastosowanie kleju fibrynowego i innych środków uszczelniających nie spełniło pokładanych w nich nadziei, mimo to zalecenia ASCRS nadal wymieniają je jako akceptowalną metodę leczenia. W przypadku pacjentów z ChLC skuteczność ta wydaje się być jeszcze mniejsza. Niepowodzenie wcześniejszego zastosowania kleju może w przypadku nawrotów utrudniać dalsze leczenie, zarówno drenażowe, jak i chirurgiczne.

Leczenie przy pomocy komórek macierzystych

W związku z brakiem jednej, w pełni skutecznej metody leczenia złożonych przetok okołoodbytniczych, nadal trwają badania nad nowymi, alternatywnymi sposobami terapii. Jedną z nich, o już dość dobrze udokumentowanej badaniami pozycji, jest terapia z zastosowaniem komórek macierzystych [59, 60]. Metoda leczenia polega na aplikacji multipotencjalnych komórek linii niehematopoetycznej, są to tzw. mezenchymalne komórki macierzyste (mesenchymal stem cells; MSCs) w okolicę przetok w celu indukcji zjawiska immunomodulacji i gojenia tkankowego [59-61]. MSCs mogą być izolowane z tkanki tłuszczowej, szpiku kostnego lub innych tkanek. Najwięcej doświadczeń w odniesieniu do terapii postaci przetokowej ChLC dotyczy zastosowania MSCs pochodzących z tkanki tłuszczowej (adipose-drived stem cells; ASCs). Komórki te łatwo namnażają się w hodowli, co jest ważne z praktycznego punktu widzenia. Mechanizm ich działania jest złożony. ASCs po aplikacji migrują do miejsc toczącej się reakcji zapalnej, sprzyjając regeneracji tkanek i wykazując właściwości immunomodulacyjne w reakcji graft vs host (GvH) [59-62]. Efekt terapeutyczny wynika z wpływu przeciwzapalnego ASCs, między innymi poprzez zahamowanie aktywności komórek dendrytycznych czy komórek pamięci CD4+, a także poprzez zmianę stężeń wielu cytokin. W rezultacie dochodzi do ograniczenia procesu zapalnego, poprawy unaczynienia, ograniczenia włóknienia i stymulacji miejscowego gojenia [63-66]. Bardzo ważnym elementem terapii z wykorzystaniem ASCs jest odpowiednie przygotowanie kanału przetoki, usunięcie tkanek martwiczych i włóknika, wcześniejsze zdrenowanie zbiorników ropnych. W przypadku przetok przewlekłych, częściowo wynaskórkowanych, ważne jest usunięcie powierzchownej warstwy bliznowatego naskórka tak, by kanał przetoki tworzyła ziarninująca i niezakażona tkanka.

W 2016 r. na łamach czasopisma „Lancet" opublikowano wyniki wieloośrodkowego, randomizowanego, podwójnie zaślepionego badania III fazy, w którym porównywano skuteczność pojedynczych, doogniskowych iniekcji allogenicznych ASCs (linia Cx601) z placebo u dorosłych chorych ze złożonymi przetokami okołoodbytniczymi w przebiegu ChLC [67]. W badaniu wzięło udział 212 pacjentów obserwowanych przez 24 tygodnie. W ocenie klinicznej i radiologicznej badania rezonansu magnetycznego wykazano istotną statystycznie przewagę zastosowania ASCs w zakresie wygojenia złożonych przetok. Późniejsze analizy potwierdziły także skuteczność i bezpieczeństwo terapii przy użyciu ASCs w obserwacji rocznej [68]. W 2018 r. preparat ASCs został zarejestrowany na terenie UE przez Europejską Agencję ds. Leków (EMA) pod nazwą darwadstrocel do stosowania w leczeniu złożonych przetok okołoodbytniczych u dorosłych pacjentów z nieaktywną/łagodną postacią ChLC w przypadku niedostatecznej odpowiedzi na co najmniej jedną linię terapii konwencjonalnej lub biologicznej [69].

PODSUMOWANIE

Leczenie zachowawcze powinno stanowić uzupełnienie leczenia chirurgicznego przetok okołoodbytniczych ChLC. Po wstępnym zabiegowym opanowaniu stanu septycznego, ewentualnej terapii zwężeń w przewodzie pokarmowym, zaleca się zastosowanie przeciwciała anty-TNF-alfa (ze wskazaniem na IFX) optymalnie w połączeniu z pochodną tiopuryny. Konieczne jest monitorowanie skuteczności i bezpieczeństwa postępowania zachowawczego (ocena kliniczna, laboratoryjna, obrazowa, endoskopowa – zakres badań w zależności od potrzeb) z ewentualną jego optymalizacją/indywidualizacją w przypadku braku uzyskania efektu gojenia się zmian zapalnych w ścianie przewodu pokarmowego. Decyzja o kontynuacji leczenia chirurgicznego i wyborze metody zależy od indywidualnej sytuacji klinicznej oraz doświadczenia ośrodka leczącego. Istnieje wiele technik chirurgicznych, znajdujących od lat zastosowanie w terapii postaci przetokowej ChLC. W ostatnim czasie pojawiły się także nowe możliwości terapeutyczne dla chorych po nieskutecznym leczeniu konwencjonalnym (m.in. terapia podciśnieniowa, zastosowanie komórek macierzystych), których wdrożenie zwiększa szansę na wygojenie przetok i ograniczenie ryzyka uszkodzenia zwieraczy odbytu. Kluczowym warunkiem, niezbędnym do osiągnięcia sukcesu terapeutycznego, jest stała współpraca zespołu chirurgicznego i gastroenterologicznego.

PIŚMIENNICTWO

1. Hellers G., Bergstrand O., Ewerth S., Holmstrom B.: Occurrence and outcome after primary treatment of anal fistulae in Crohn's disease. Gut. 1980; 21: 525–527.
2. Scharl M., Rogler G.: Pathophysiology of fistula formation in Crohn's disease. World J. Gastrointest. Pathophysiol. 2014; 5: 205–212.
3. Kołodziejczak M., Sudoł-Szopińska I., Zych W.: Współczesne leczenie przetok odbytu w chorobie Leśniowskiego –Crohna – problem interdyscyplinarny. Nowa Med. 2017; 24: 86–97.
4. Gecse K.B., Sebastian S., Hertogh G. i wsp.: Results of the Fifth Scientific Workshop of the ECCO [II]: Clinical Aspects of Perianal Fistulising Crohn's Disease – the Unmet Needs. J. Crohns Colitis. 2016; 10: 758–765.
5. Parks A.G., Gordon P.H., Hardcastle J.D.: A classification of fistula-in-ano. The British Journal of Surgery. 1976; 63: 1–12.
6. Steele SR, Kumar R, Feingold DL i wsp. Practice parameters for the management of perianal abscess and fistula-in-ano. Diseases of the Colon & Rectum. 2011; 54: 1465–1474.
7. Gionchetti P., Dignass A., Danese S. i wsp.: 3rd European Evidence – based Consensus on the Diagnosis and Management of Crohn's Disease 2016: Part 2: Surgical Management and Special Situations. J Crohns Colitis. 2017; 11: 135–149.
8. Lichtenstein G., Loftus E., Isaacs K. i wsp.: Management of Crohn's Disease in Adults. Am. J. Gastroenterol. 2018; 113: 481–517.
9. Maaser Ch., Sturm A., Vavricka S. i wsp.: ECCO-ESGAR Guideline for Diagnostic Assessment in IBD Part 1: Initial diagnosis, monitoring of known IBD, detections of complications. J. Crohns Colitis. 2018; doi: 10.1093/ecco –jcc/jjy113 [Epub ahead of print].
10. Sahnan K., Tozer P.J., Adegbola S.O. i wsp.: Developing a core outcome set for fistulising perianal Crohn's disease. Gut. 2018; doi: 10.1136/gutjnl – 2017–315503 [Epub ahead of print].
11. Kotze P., Shen B., Lightner A. i wsp.: Modern management of perianal fistulas in Crohn's disease: future directions. Gut. 2018; 6: 1181–1194.
12. Thia K.T., Mahadevan U., Feagan B.G. i wsp.: Ciprofloxacin or metronidazole for the treatment of perianal fistulas in patients with Crohn's disease: a randomized, double-blind, placebo-controlled pilot study. Inflamm Bowel Dis. 2009; 15: 17–24.
13. Dash R.P., Babu R.J., Srinivas N.R.: Review of the pharmacokinetics of dalbavancin, a recently approved lipoglycopeptide antibiotic. Infect. Dis. (Lond). 2017 ; 49 :483–492.
14. Pearson D.C., May G.R., Fick G.H. i wsp.: Azathioprine and 6-mercaptopurine in Crohn disease. A meta-analysis. Ann. Intern. Med. 1995; 123: 132–142.
15. Eder P., Linke K., Witowski J.: Update on the mechanisms of action of anti-TNF – α antibodies and their clinical implications in inflammatory bowel disease. Pol. Arch. Med. Wewn. 2016; 126: 772–780.
16. Present D.H., Rutgeerts P., Targan S. i wsp.: Infliximab for the treatment of fistulas in patients with Crohn's disease. N. Engl. J. Med. 1999; 340: 1398–1405.
17. Sands B.E., Anderson F.H., Bernstein C.N. i wsp.: Infliximab maintenance therapy for fistulizing Crohn's disease. N. Engl. J. Med. 2004; 350: 876–885.
18. Sordo-Mejia R., Gaertner W.: Multidisciplinary and evidence-based management of fistulizing perianal Crohn's disease. World J. Gastrointest. Pathophysiol. 2014; 5: 239–251.
19. Colombel J.F., Schwartz D.A., Sandborn W.J. i wsp.: Adalimumab for the treatment of fistulas in patients with Crohn's disease. Gut. 2009; 58: 940–948.
20. Schreiber S., Lawrance I.C., Thomsen O.Ø. i wsp.: Randomised clinical trial: certolizumab pegol for fistulas in Crohn's disease-subgroup results from a placebo – controlled study. Aliment. Pharmacol. Ther. 2011; 33: 185–193.
21. Colombel J.F., Sandborn W.J., Reinisch W. i wsp.: Infliximab, azathioprine, or combination therapy for Crohn's disease. N. Engl. J. Med. 2010; 362: 1383–1395.
22. Feuerstein J., Nguyen G., Kupfer S. i wsp.: American Gastroenterological Association Institute Guideline on Therapeutic Drug Monitoring in Inflammatory Bowel Disease. Gastroenterology. 2017; 153: 827–834.
23. Yarur A.J., Kanagala V., Stein D.J. i wsp.: Higher infliximab trough levels are associated with perianal fistula healing in patients with Crohn's disease. Aliment. Pharmacol. Ther. 2017; 45: 933–940.
24. Moore C., Corbett G., Moss A.C.: Systematic review and meta-analysis: serum infliximab levels during maintenance therapy and outcomes in inflammatory bowel disease. J. Crohns Colitis. 2016; 10: 619–625.
25. Adegbola S.O., Sahnan K., Tozer P.J. i wsp.: Review of local injection of anti--TNF for perianal fistulising Crohn's disease. Int. J. Colorectal. Dis. 2017; 32: 1539–1544.
26. Atkin G.K., Martins J., Tozer P. i wsp.: For many high anal fistulas, lay open is still a good option. Tech. Coloproctol. 2011; 15: 143–150.
27. Tozer P., Sala S., Cianci V. i wsp.: Fistulotomy in the tertiary setting can achieve high rates of fistula cure with an acceptable risk of deterioration in continence. J. Gastrointest. Surg. 2013; 17: 1960–1965.
28. Kotze P.G., Shen B., Lightner A. i wsp.: Modern management of perianal fistulas in Crohn's disease: future directions. Gut. 2018; 67:1181–1194.
29. Bouchard D., Abramowitz L., Bouguen G. i wsp.: Anoperineal lesions in Crohn's disease: French recommendations for clinical practice. Tech. Coloproctol. 2017; 21: 683–691.
30. Joo .S, Weiss E.G., Nogueras J.J., Wexner S.D.: Endorectal advancement flap in perianal Crohn's disease. American Surgeon. 1998; 64: 147–150.
31. Sonoda T., Hull T., Piedmonte M.R., Fazio V.W.: Out-comes of primary repair of anorectal and rectovaginal fistulas using the endorectal advancement flap. Diseases of the Colon and Rectum. 2002; 45: 1622–1628.
32. Mizrahi N., Wexner S.D., Zmora O. i wsp.: Endorectal advancement flap: are there predictors of failure? Dis. Colon Rectum. 2002; 45: 1616–1621.
33. Gingold D.S., Murrell Z.A., Fleshner P.R.: A prospective evaluation of the ligation of the intersphincteric tract procedure for complex anal fistula in patients with Crohn's disease. Ann. Surg. 2014; 260: 1057–1061.
34. Bleier J.I.S., Moloo H., Goldberg S.M.: Ligation of the intersphincteric fistula tract: an effective new technique for complex fistulas. Diseases of the Colon and Rectum. 2010; 53: 43–46.
35. Shanwani A., Nor A.M., Nil Amri M.K.: Ligation of the intersphincteric fistula tract (LIFT): a sphincter-saving technique for fistula-in-ano. Diseases of the Colon and Rectum. 2010; 53: 39–42.
36. Ooi K., Skinner I., Croxford M. i wsp.: Managing fistula-in-ano with ligation of the intersphincteric fistula tract procedure: the Western Hospital experience. Colorectal Disease. 2012; 14: 599–603.
37. Al-Maawali A.K., Nguyen P., Phang .PT.: Modern Treatments and Stem Cell Therapies for Perianal Crohn's Fistulas. Can. J. Gastroenterol. Hepatol. 2016; doi: 10.1155/2016/1651570 [Epub ahead of print].
38. Mushaya C., Bartlett L., Schulze B., Ho Y.H.: Ligation of intersphincteric fistula tract compared with advancement flap for complex anorectal fistulas requiring initial seton drainage. Am. J. Surg. 2012; 204: 283–289.
39. Aboulian A., Kaji A.H., Kumar R.R.: Early result of ligation of the intersphincteric fistula tract for fistula-in-ano. Dis. Colon Rectum. 2011; 54: 289–292.
40. Bubbers E., Cologne K.G.: Management of Complex Anal Fistulas. Clin. Colon Rectal Surg. 2016; 29: 43–49.
41. Cwaliński J., Tomczak H., Hermann J. i wsp.: Kompleksowe leczenie przetok okołoodbytniczych u pacjentów z chorobą Leśniowskiego-Crohna z zastosowaniem jednorazowej iniekcji dalbawancyny oraz terapii podciśnieniowej. Leczenie Ran. 2018; 15: 57–59.
42. Hermann J., Eder P., Banasiewicz T., Matysiak K., Łykowska-Szuber L.: Current management of anal fistulas in Crohn's disease. Przegląd Gastroenterol. 2015; 10: 83–88.
43. Banasiewicz T., Hermann J., Krokowicz L., Drews M.: „Sandwich technique" with bridging, a modification of negative pressure wound therapy for anal fistulas. Tech. Coloproctol. 2015; 19: 173–175.
44. Meinero P., Mori L., Gasloli G.: Video-assisted anal fistula treatment: a new concept of treating anal fistulas. Dis. Colon Rectum. 2014; 57: 354–359.
45. Schwandner O.: Video-assisted anal fistula treatment (VAAFT) combined with advancement flap repair in Crohn's disease. Tech. Coloproctol. 2013; 17:221–225.
46. Schwandner O.: Video-assisted anal fistula treatment (VAAFT) combined with advancement flap repair in Crohn's disease. Tech. Coloproctol. 2013; 17:221–225.
47. Thienpont C., d'Hoore A., Vermeire S. i wsp.: Long-term outcome of endoscopic dilatation in patients with Crohn's disease is not affected by disease activity or medical therapy. Gut. 2010; 59: 320–324.
48. Krauss E., Agaimy A., Gottfried A. i wsp.: Long term follow up of through-the--scope balloon dilation as compared to strictureplasty and bowel resection of intestinal strictures in Crohn's disease. International Journal of Clinical and Experimental Pathology. 2014; 7: 7419–7431.
49. Kashkooli S.B., Samanta S., Rouhani M., Akbarzadeh S., Saibil F.: Bougie dilators: simple, safe and cost-effective treatment for Crohn's – related fibrotic anal strictures. Can. J. Surg. 2015; 58: 347–348.
50. Sandborn W.J., Fazio V.W., Feagan B.G., Hanauer S.B.: American Gastroente-

rological Association Clinical Practice Committee: AGA technical review on perianal Crohn's disease. Gastroenterology. 2003; 125: 1508–1530.

51. Lewis R., Lunniss P.J., Hammond T.M.: Novel biological strategies in the management of anal fistula. Colorectal. Dis. 2012; 14: 1445–1455.
52. Ellis C.N., Rostas J.W., Greiner F.G.: Long-term outcomes with the use of bioprosthetic plugs for the management of complex anal fistulas. Dis. Colon Rectum. 2010; 53: 798–802.
53. Adamina M., Ross T., Guenin M.O. i wsp.: Anal fistula plug: a prospective evaluation of success, continence and quality of life in the treatment of complex fistulae. Colorectal Dis. 2014; 16: 547–554.
54. Ortiz H., Marzo J., Ciga M..A i wsp.: Randomized clinical trial of anal fistula plug versus endorectal advancement flap for the treatment of high cryptoglandular fistula-in-ano. Br. J. Surg. 2009; 96: 608–612.
55. Nasseri Y., Cassella L., Berns M., Zaghiyan K., Cohen J.: The anal fistula plug in Crohn's disease patients with fistula-in-ano: a systematic review. Colorectal Dis. 2016; 18: 351–356.
56. Ky A.J., Sylla P., Steinhagen R. i wsp.: Collagen fistula plug for the treatment of anal fistulas. Dis. Colon Rectum. 2008; 51: 838–843.
57. Singer M., Cintron J.: New techniques in the treatment of common perianal diseases: stapled hemorrhoidopexy, botulinum toxin, and fibrin sealant. Surg. Clin. North Am. 2006; 86: 937–967.
58. Buchanan G.N., Bartram C.I., Phillips R.K. i wsp.: Efficacy of fibrin sealant in the management of complex anal fistula: a prospective trial. Dis. Colon Rectum. 2003; 46: 1167–1174.
59. Ciccocioppo R., Cangemi G.C., Kruzliak P. i wsp.: Ex vivo immunosuppressive effects of mesenchymal stem cells on Crohn's disease mucosal T-cells are largely dependent on indoleamine 2,3-dioxygenase activity and cell-cell contact. Stem. Cell Res. Ther. 2015; 6: 137.
60. Maggini J., Mirkin G., Bognanni I. i wsp.: Mouse bone marrow-derived mesenchymal stromal cells turn activated macrophages into a regulatory-like profile. PLoS One. 2010; 5: e9252.
61. García-Olmo D., García-Arranz M., Herreros D. i wsp.: A phase I clinical trial of the treatment of Crohn's fistula by adipose mesenchymal stem cell transplantation. Dis. Colon Rectum. 2005; 48: 1416–1423.
62. Jezierska-Woźniak K., Nosarzewska D., Tutas A. i wsp.: Wykorzystanie tkanki tłuszczowej jako źródła mezenchymalnych komórek macierzystych, Postępy Hig. Med. Dośw. 2010; 64: 326–332.
63. Shi Y., Wang Y., Li Q. i wsp.: Immunoregulatory mechanisms of mesenchymal stem and stromal cells in inflammatory diseases. Nat. Rev. Nephrol. 2018; doi: 10.1038/s41581-018-0023-5 [Epub ahead of print].
64. Dailey F.E., Turse E.P., Naseer M., Bragg J.D., Tahan V.: Review of stem cells as promising therapy for perianal disease in inflammatory bowel disease. World J. Transplant. 2018; 8: 97–101.
65. Lightner A., Wang Z., Zubair A.C., Dozois E.J.: A Systematic Review and Meta-analysis of Mesenchymal Stem Cell Injections for the Treatment of Perianal Crohn's Disease: Progress Made and Future Directions. Dis. Colon Rectum. 2018; 61: 629–640.
66. Leyendecker A. Jr, Pinheiro C.C.G., Amano M.T., Bueno D.F.: The Use of Human Mesenchymal Stem Cells as Therapeutic Agents for the in vivo Treatment of Immune-Related Diseases: A Systematic Review. Front. Immunol. 2018; doi10.3389/fimmu.2018.02056 [Epub ahead of print].
67. Panés J., García.Olmo D., van Assche G. i wsp.: Expanded allogeneic adipose-derived mesenchymal stem cells (Cx601) for complex perianal fistulas in Crohn's disease: a phase 3 randomised, double-blind controlled trial. Lancet. 2016; 388: 1281–1290.
68. Panes J., Garcia-Olmo D., van Assche G. i wsp.: Long-term efficacy and safety of stem cell therapy (Cx601) for complex perianal fistulas in patients with Crohn's disease. Gastroenterology. 2018; 5: 1334–1342.
69. Alofisel – charakterystyka produktu leczniczego. https://ec.europa.eu/health/documents/community –register/2018/20180323139994/anx_139994_pl.pdf/ dostęp 30.11.2018 r.

Liczba słów: 6260 Liczba stron: 9 Tabele: – Ryciny: 1 Piśmiennictwo: 69

DOI: 10.5604/01.3001.0013.0593 Table of content: https://ppch.pl/issue/11803

Prawa autorskie: Copyright © 2019 Fundacja Polski Przegląd Chirurgiczny. Published by Index Copernicus Sp. z o. o. All rights reserved.

Konflikt interesów: Autorzy deklarują brak konfliktu interesów.

Autor do korespondencji: Prof. dr hab. Tomasz Banasiewicz, Katedra i Klinika Chirurgii Ogólnej, Endokrynologicznej i Onkologii Gastroenterologicznej, Uniwersytet Medyczny w Poznaniu, ul. Przybyszewskiego 49, 60-355 Poznań, e-mail: tbanasiewicz@op.pl, tel.: 618691275

Cytowanie pracy: Banasiewicz T., Eder P., Rydzewska G., Reguła J., Dobrowolska A., Durlik M., Wallner G.: Position of the expert group on the current practice and prospects for the treatment of complex perirectal fistulas in the course of Crohn's disease; Pol Przegl Chir 2019: 91 (1); DOI: 10.5604/01.3001.0013.0593